Aus der Universitäts-Frauenklinik zu Freiburg im Breisgau
Direktor: Professor Dr. Pankow

Zur Frage der Implantationsendometriose

Inaugural-Dissertation

vorgelegt einer Hohen Medizinischen Fakultät der
Albert-Ludwigs-Universität zu Freiburg im Breisgau

von

Bibek mohan Sengupta
aus Kalkutta (Indien)

1933

Buchdruckerei W. Wiemken, Freiburg i. Br., Brombergstr. 15

Referent:
Privat-Dozent Dr. Franken

Dekan:
Professor Dr. Rehn

Gedruckt mit Genehmigung der Medizinischen Fakultät
der Albert-Ludwigs-Universität zu Freiburg im Breisgau

R. UNIV.
BIBLIOTHEEK
LEIDEN

In den letzten Jahren sind verschiedene Theorien aufgestellt worden, die sich mit dem Ursprung der heterotopischen Endometriose beschäftigen. Obgleich dieses Problem in der ganzen Welt behandelt und viel darüber experimentiert und diskutiert wurde, ist eine Klärung bis heute nicht erzielt worden. Heute neigt man zu der Annahme, die schon im Jahre 1899 von Aschoff (1) vertreten wurde, daß nämlich mehrere Ursachen für den Ursprung der Endometriose verantwortlich zu machen sind.

Die Theorie der einfachen Implantation von Sampson (2) wurde zuerst mit Zweifeln aufgenommen, doch gewinnt sie jetzt wieder Anerkennung, da sie eine der am leichtesten erklärbaren Ursachen darstellt in betreff des Ursprunges von wenigstens einer ganz beträchtlichen Anzahl von diesen Tumoren. Auch R. Meyer (3), eine der größten Autoritäten auf dem Gebiet der gynäkologischen Pathologie, hielt diese Theorie zuerst für etwas abenteuerlich, ist aber jetzt geneigt, dieselbe anzunehmen, um den Ursprung einiger der intraperitonealen heterotopischen Endometriosen zu erklären. Allerdings fehlt bisher ein Beweis dafür, daß das Endometrium, wenn es von dem Uterus während der Periode abgestoßen wird, noch fähig ist, sich zu implantieren, wenn es den passenden Boden dazu findet. Sampson meinte, daß während der Periode Teile von der abgestoßenen Uterusmucosa den Weg durch den Eileiter nehmen und sich an Orten einpflanzen, wo sie zu endometrioden Wucherungen auswachsen. Heim (4) behandelt in seiner schönen Monographie die ganze Frage gründlich. Einer der bedeutendsten Einwände, die gegen Sampson's Ansichten erhoben werden, ist die Frage, ob es überhaupt möglich ist, daß das Menstrualblut zusammen mit den abgestoßenen Teilen des Endometriums durch den engen interstitialen Teil des Eileiters passieren kann, besonders weil während der Periode die Schleimhaut des Eileiters verdickt ist infolge von Stauung, und dadurch wahrscheinlich beinahe das Lumen verschließt. Aus den Untersuchungen anderer Autoren und durch eigene Experimente kommt Heim zu dem Schluß, daß zweifellos eine Passage von Blut und auch großen Schleimhautstückchen durch die Tube im Menstruationsintervall möglich ist. Ob dies aber auch während der Menstruation der Fall ist, ist noch nicht entschieden.

Ein anderer Einwand gegen Sampson's Ansichten ist der, daß das Endometrium, das während der Menstruation abgestoßen wird, degeneriert ist, und daß ein degeneriertes Gewebe nicht die geringste Aussicht hat, sich einzupflanzen, selbst wenn die anderen Bedingungen dafür günstig sind. Lauche (5) ist der Ansicht, daß das Endometrium nur passiv während der Menstruation abgestoßen wird, ohne degeneriert zu sein. Sekiba (6) in Aschoff's Institut untersuchte 15 Fälle von Menstruationsabgängen der verschiedenen Blutungstage und fand, daß „man trotz vorgeschrittener Nekrobiose des lymphozytär, leukozytär und erythrozytär infarzierten Stromas die epithelialen Elemente noch leidlich gut nachweisen kann, allerdings nicht in allen Fällen".

Den sichersten Beweis, ob solch ein Endometrium degeneriert ist oder nicht, liefert nur das Resultat der Gewebskultur und der experimentellen Implantationen. Heim zeigte in seinen Experimenten mit solcher Kultur tatsächlich, daß das menschliche Endometrium in den verschiedenen Phasen des Zyklus im künstlichen Nährmedium zu lebhaftem Wachstum gezüchtet werden kann. Er konnte ganz reine Kulturen erhalten. Er studierte die Kultur des Endometriums, das er durch Auskratzung sowohl während als auch außerhalb der Menstruation gewann. Die Resultate aus der Kultur des Materials, das während der Periode gewonnen worden war, waren verschieden von einander, je nachdem die Auskratzung flüchtig oder gründlich ausgeübt wurde. Im ersten Falle wurde nur das bereits abgestoßene Endometrium entfernt, im zweiten Falle sowohl das schon abgestoßene Endometrium als auch die Basalschicht der Uterusschleimhaut, die sonst nicht während der Periode ausgestoßen wird. Wenn das Material durch gründliche Auskratzung erlangt wurde, so zeigte dieses Produkt nach der Kultur dasselbe Bild wie dasjenige, das von dem intermenstruellen Endometrium erhalten wurde. Dieses liege darin, nach der Ansicht von Heim, daß die Teile der Basalschicht des Endometrium, welche eine große Regenerationskraft haben, gleichzeitig mit dem menstruellen abgestoßenen Teil kultiviert werden. Dahingegen zeigt die Kultur des Materials, das durch eine leichte Auskratzung erhalten wird oder mit anderen Worten, das lediglich abgestoßene menstruelle Endometrium, nur weite Höfe einzelner polymorpher amöboider Zellen ohne jedes histioides Wachstum. Diese amöboiden Zellen rührten teilweise her von hämatogenen Elementen, teilweise von den runden Zellen des Stromas, und schließlich von aktivierten mesenchymalen Zellen des symplasmatischen Stromanetzes. Diese Kulturen von der letzteren

Gruppe hielten sich nicht und konnten auch nicht für eine längere Zeit weitergezüchtet werden. Mit anderen Worten kann man nach Heim epitheliale Elemente im künstlichen Nährboden züchten aus einem nicht-menstruellen Endometrium und aus der basalen Schicht des Endometriums, welches während der Periode nicht ausgestoßen wird, aber nicht von den menstruell-abgestoßenen Teilchen.

Andererseits züchteten auch Cron und Gey (7) menstruell abgegangene Teilchen, welche sie mit einer stumpfen Curette am zweiten Tage der Periode entnahmen, und sie fanden radiäre Auswüchse von spindelartigen Zellen (Bindegewebszellen) und blattartige Auswüchse von epithelialen Zellen. Hieraus schlossen sie, daß zweifellos das Epithel der Decidua menstrualis, das in dem Menstruationsmaterial gefunden wird, lebensfähig sei. Caffier (8) gibt diese Möglichkeit für den ersten Tag der Menstruation zu, obgleich es ihm nicht gelang, in der Kultur der menstruellen Desquamate Wachstum zu erzielen, da er die Desquamate erst am zweiten Tage der Periode entnahm. Dagegen hatte er positive Resultate erhalten mit der Kultur von dem Endometrium des prägraviden Stadiums und der Decidua aus den ersten Monaten der Schwangerschaft.

Ich komme nun zu der Frage der Einpflanzung in lebendes Gewebe. Es ist hierüber viel mit den gewöhnlichen Laboratoriumstieren in den vergangenen Jahren experimentiert worden. Stilling (9) erhielt als erster ein positives Resultat bei der Autotransplantation von Endometrium in die Milz der Kaninchen. Nach ihm haben Albrecht (10), Allen und Bauer (11), Fumagalli (12), Gleave (13), Hunter (14), Dahl Iverson (15), Jacobsen (16), Katz und Szenes (17), Stanislaw Maczewsky (18), Neumann (19), Schochet (20), Schwartz (21), Spirito (22), K. Wolff (23), Waclaw Zalesky (24) und viele andere dasselbe bei verschiedenen Tieren wiederholt, indem sie verschiedene Organe für die Transplantation auswählten. Sie alle konnten mehr oder weniger positive Resultate erzielen, aber sie gehen in ihren Folgerungen aus diesen experimentellen Ergebnissen hinsichtlich der Sampsonschen Theorie auseinander. Albrecht gibt die Möglichkeit von solchen Transplantationen zu und behauptet, daß das Aufgepflanzte sich in kleinen, cystischen Gebilden entwickelt, die an dem Orte der Aufpflanzung teilweise endometrioides Gewebe zeigen; jedoch sind die anatomischen und histologischen Bilder etwas verschieden von denjenigen der heterotopischen Endometriose beim Menschen, derart, daß sie nur cystische und papilläre Gebilde

aufweisen und nur oberflächlich wachsen und nirgends das charakteristische Eingraben in das umliegende Gewebe zeigen. Fumagalli dagegen fand, daß die Aufpflanzungen Gewächse von der gewöhnlichen Struktur bilden, die man auch bei der menschlichen Endometriose findet. Waclaw Zalesky, der mit Kaninchen und Meerschweinchen experimentierte, hatte 66 positive Ergebnisse bei einer Reihe von 100 Aufpflanzungen. 26 von ihnen zeigten sogar cyclische Veränderungen. Schwarz war überrascht über die Leichtigkeit, mit welcher man Autotransplantation in der Bauchwand von Meerschweinchen erzielen konnte. Jacobson erhielt 84% positive Ergebnisse bei Kaninchen, und auch bei Affen waren 4 von 5 Versuchen erfolgreich. Bei einem Affen unternahm er eine Autotransplantation des menstruierenden Endometriums. Leider starb dieses Tier aus irgend einer unbekannten Ursache drei Wochen nach der Aufpflanzung; aber was interessant und wichtig ist, ist die Tatsache, daß die Implantationsgegend unter dem Mikroskop zeigte, daß mehrere Drüsen von endometrioider Art dort wuchsen. Bei 3 Affen, bei denen ein nicht menstruierendes Endometrium aufgepflanzt wurde, sah man nach einem Jahre, daß die Implantate gediehen waren und sie das gewöhnliche Bild der Endometriosen zeigten, sowohl makroskopisch als auch mikroskopisch. Eines dieser Tiere menstruierte zu der Zeit, als es getötet wurde und das Implantat zeigte hier angeblich die charakteristischen menstruellen Veränderungen mit Blutung und Epitheldesquamation. Jacobson faßt kurz zusammen: „Die erfolgreiche Beimpfung des Peritoneums des Kaninchens und des Affen mit ihrem eigenen Endometrium, die allgemeine Lage der hervorgerufenen Gewächse, ihr histologischer Charakter, die Art ihrer Entwicklung und ihre Beziehung zu den Ovarialhormonen sprechen alle zugunsten von Sampson's Theorie über den Ursprung der meisten Fälle von ektopischer Endometriose". Heim jedoch erhielt bei seinen Versuchen mit Affen negative Ergebnisse. Er kommt im Gegensatz zu Jacobson zu folgenden Ergebnissen: „Weder durch operative Aussaat von oberflächlichen Schichtteilen der eigenen Decidua menstrualis (Autoimplantation) noch durch Anlegen einer Uterusbauchhöhlenfistel während der Menstruation, noch durch Verpflanzung frischer menschlicher menstrueller Sequester auf das Bauchfell oder das Ovarialepithel geschlechtsreifer Affenweibchen bei gleichzeitiger Injektion von Ovarialhormon, konnten endometrioide Wucherungen erzielt werden".

Fassen wir alle Ergebnisse dieser Experimente zusammen, so finden wir, daß Heim nicht mit Cron und Gey,

und Caffier übereinstimmt bezüglich des Ergebnisses der Züchtung von menstruellem Endometrium, auch nicht mit Jacobson bezüglich des Ergebnisses von Autotransplantation der menstruellen Sequester bei den Affen. Obgleich es zweifelhaft ist, ob die menstruellen Sequester transplantationsfähig sind oder nicht, so ist doch die eine Tatsache zweifellos bewiesen, daß nämlich die Autotransplantation des Endometriums mit positiven Ergebnissen ausgeführt werden kann bei allen gewöhnlichen Laboratoriumstieren und daß auch bei den Affen wenigstens nichtmenstruelles Endometrium eingepflanzt werden kann und daß schließlich die Aufpflanzungen in allen Fällen das Bild einer endometranen Schleimhaut bei den betreffenden Tieren zeigen.

Nun wirft sich die Frage auf, ob ein ähnlicher Vorgang wie es die Implantationsendometriose darstellt, auch beim Menschen vorkommt. Bis jetzt haben wir Berichte von einer großen Zahl von Fällen von Endometriosen in Operationsnarben. In der Hauptsache finden sich diese in Laparotomienarben nach der operativen Ventrifixation des Uterus.

R. Meyer (25) gibt in dem Handbuch von Henke und Lubarsch einen Bericht über die Fälle von Endometriose in den Operationsnarben bis zum Jahre 1930 und sagt: „Sampson's Theorie der pertubaren Implantation menstruell abgestoßener Schleimhaut scheitert an dem Nachweis der Lebensfähigkeit solcher Teile, könnte jedoch für künstliche Nachhilfe (intrauterine Eingriffe) durch ärztliche Maßnahmen Geltung in einzelnen Fällen gewinnen. In dieser Beschränkung ist sie wertvoll, ohne andere Theorien zu verdrängen". Haselhorst und Otto (26) besprechen den Ursprung dieser Tumoren und berichten gleichzeitig von ihren eigenen 27 Fällen. In 14 Fällen konnten sie beweisen, daß die Endometriose in der Laparotomienarbe ausging von einem kontinuierlichen Gewächs aus dem Epithel des Uterus oder der Eileiter; in den übrigen 13 Fällen vermuten sie, daß der gleiche Ausgangspunkt bestand. In derselben Arbeit kritisieren sie auch einige von den vorher berichteten Fällen. Nach ihrer Ansicht gehen die meisten dieser Tumoren in der Laparotomienarbe aus von der Mucosa des Uterus oder der Tuben als ein kontinuierliches Gewächs entlang bestimmten Kanälen z. B. der Stichkanäle oder als ein Gewächs der Narben des durch Incision oder Punktion oder andere ähnliche Schädigung wie Druck, Dehnung oder fehlerhafte Ernährung geschädigten Gewebes. Dieselbe Ansicht wurde schon früher von Rosenstein (27), Mestitz (28), u. a. vertreten, die durch die mühsame Arbeit von Haselhorst und Otto eine

autorative Bestätigung gefunden hat. Pratt (29) prüfte 46 Fälle nach, die bis 1926 veröffentlicht wurden, und fand in 10 Fällen einen sicheren Zusammenhang zwischen Tumor und Uterus. Ob solch ein Tumor in der Operationsnarbe in Verbindung steht mit der Mucosa des Uterus oder der Tuben kann nur endgültig entschieden werden, wenn bei der Exzision des Narbentumors die Peritonealhöhle nochmals geöffnet wird, um die Beckenorgane schonend zu untersuchen, da solche Verbindungen sehr dünn sein können und leicht übersehen werden, wenn ihre intraperitoneal liegenden Abschnitte nicht direkt aufgesucht werden. Leider wurde dieser wichtige Punkt in den meisten der bereits berichteten Fällen übersehen, bei denen die Autoren eine Implantationsendometriose annahmen. So berichtet z. B. Franqué (30) über einen Fall von Endometriose in der Bauchwandnarbe, vier Jahre nach einer Laparotomie wegen Uterusperforation. Er schreibt: „Bei der Entnahme in Lokalanästhesie zeigte sich, daß die Geschwulst oberhalb der Fascie noch in der subkutanen Fettschicht endigte. — Aber mit dem Peritonealendothel bestand in meinem Falle keinerlei Zusammenhangsmöglichkeit, da ja die kleine Geschwulst nicht über das subkutane Fettgewebe hinausreichte". Es ist leicht möglich, wie er es auch behauptet, daß dies ein reiner Fall von Implantationsendometriose war, aber da nicht erwähnt wird, ob das Peritoneum wieder geöffnet wurde — was scheinbar nicht der Fall war — kann man die Möglichkeit nicht absolut von der Hand weisen, daß doch noch eine feine Verbindung mit dem Peritoneum und schließlich auch mit dem Uterus oder den Tuben bestanden hat. Ähnlich sind die Fälle von Nebesky (31), Williams (32), Schwarz (21), Verse (33) und anderen, die die gleiche Ansicht darüber äußerten. German (34) prüfte 12 Fälle von Endometriose in der Bauchwandnarbe nach, die auf die Eröffnung des schwangeren Uterus folgten und die bis zum Jahre 1928 veröffentlicht worden sind, indem er gleichzeitig zwei eigene Fälle beschrieb. In diesen Fällen wurde mit einer Ausnahme das Peritoneum während der Entfernung des Tumors nicht eröffnet, und daher kann die Behauptung des Verfassers, daß diese Fälle infolge von Implantation entstanden sind, nicht ohne weiteres hingenommen werden. Die genannte Ausnahme betrifft den Fall 14, der einer der eigenen von German ist. Es wird dort ausdrücklich gesagt, daß eine Verbindung des walnußgroßen Tumors mit dem Uterus nicht bestand und daß das Peritoneum normal erschien.

In den Fällen, in denen die Geschwulst nach Ventrifixationsoperation entstand oder in denen die erste Operations-

wunde mit Tamponade oder Drainage behandelt worden war, oder in denen eine Infektion vorhanden war, so daß eine primäre Heilung nicht stattfand, kann man in der Tat erwarten, daß eine solche Verbindung wie Haselhorst und Otto beschrieben haben, wahrscheinlich vorhanden war. Doch in den Fällen von Franqué, Nebesky, German (s. o.) und anderen hätte man beweisen können, daß sie Beispiele von reiner Implantationsendometriose sind, wenn nur die Peritonealhöhle untersucht worden wäre. Man könnte Einwände machen gegen die Wiedereröffnung der Peritonealhöhle zu dem Zweck, die Ursache des Tumors zu finden, und zwar aus dem Grunde, daß das einen unnötigen Eingriff bedeutet, welcher der Patientin schädlich sein könnte, aber man darf nicht vergessen, daß wenn eine Verbindung mit dem Uterus oder den Tuben vorhanden ist und diese nicht gleichzeitig weggenommen wird, später ein Rezidiv auftreten kann.

Es bleiben noch die Fälle von Endometriose am Damm, die von Neuweiler (35), Palmer (36), Prager (37) und R. Meyer (38) berichtet worden sind und welche erklärt werden können als Resultat einer Implantation gelegentlich geburtshilflicher Operationen oder Verletzungen, bezw. derer Versorgung (Naht).

Ich hatte Gelegenheit folgenden Fall von Endometriose in der Laparotomienarbe zu studieren, bei dem meiner Meinung nach der Tumor mit Sicherheit durch mechanische Implantation hervorgerufen wurde und der daher der Veröffentlichung würdig ist. Frau M. R., geboren am 2. 4. 1901, wurde am 4. 4. 1932 in das städtische Krankenhaus Berlin-Britz aufgenommen. Sie hatte eine schmerzhafte Geschwulst in einer Bauchwandnarbe, ungefähr in der Mitte zwischen der Symphyse und dem Nabel.

Krankengeschichte: Die Periode begann im Alter von 12 Jahren und zeigte seitdem keine wesentlichen Abweichungen von der Norm. Als Kind Masern; mit 10 Jahren war die Patientin zwei Monate lang im Krankenhaus wegen Gelbsucht mit Milzschwellung; seitdem litt sie an haemolytischem Ikterus; mit 12 Jahren hatte sie Scharlach mit Lungen- und Nierenkomplikation; mit 18 Jahren Influenza mit Lungenkomplikation und Wassersucht. Am 31. 7. 1929 wurde die Unterbrechung einer Schwangerschaft zwischen dem 4. und 5. Monat auf abdominalem Weg wegen haemolytischen Ikterus vorgenommen. Der Bericht des damals operierenden Arztes lautet folgendermaßen: „Laparotomie durch Längsschnitt. Entfernung der Frucht durch corporalen Schnitt mit darauffolgender Curettage (vom Abdomen aus) und Tubensterilisation.

Postoperativer Verlauf glatt." Im Mai 1931 Entfernung der Milz, da sich die Gelbsucht verschlimmerte und jede andere Behandlung fehlschlug.

Im Oktober 1931, also 2 Jahre und 3 Monate nach der ersten Operation (Unterbrechung), trat zum erstenmal Schmerz in der Narbe auf, und gleichzeitig bemerkte die Patientin eine Schwellung in der Narbe. Später stellte sie selbst einen eigentümlichen Zusammenhang zwischen der Anschwellung in der Narbe und der Periode fest, indem alle 4 Wochen, kurz vor der Periode, der Tumor sich zu vergrößern begann und auch schmerzhaft wurde, jedoch mit dem Beginn der Blutungen wieder kleiner und schmerzlos wurde. Da der Schmerz und die Anschwellung jeden Monat zunahmen, schickte man die Patientin zur Operation in das Krankenhaus.

Befund: Patientin befindet sich in hinreichend gutem Allgemeinzustand.

Abdomen: Ungefähr 16 cm lange Operationsnarbe unterhalb des linken Rippenbogens und parallel mit demselben, und eine ungefähr 12 cm lange Narbe in der Mittellinie zwischen Symphyse und Nabel. Am oberen Teil dieser Narbe befindet sich eine ziemlich harte, druckempfindliche Geschwulst von ungefähr Pflaumengröße. Abdomen sonst unauffällig; übriger somatischer Befund normal.

Am 5. 4. 1932 wurde die Patientin in Pernocton-Aether-Narkose operiert (Dr. Gräfenberg). Elliptischer Schnitt durch die Haut auf beiden Seiten der den Tumor enhaltenden Narbe. Die Rektusscheide wird auf beiden Seiten eröffnet; der Tumor zeigt keine besondere Kapsel. Er wird von dem umgebenden Gewebe abgetrennt und entfernt. Er reicht nicht über die Muskelschicht hinaus und es läßt sich durchaus keine Verbindung zwischen dem Tumor und dem Peritoneum nachweisen. Dann wird die Peritonealhöhle eröffnet. Dort findet sich keine Verbindung, weder direkt noch indirekt, zwischen dem Peritoneum parietale und dem Uterus oder den Tuben. Die Bauchwand wird mit isolierten Schichtnähten mit Katgut verschlossen, die Haut mit Seide vernäht. Mit Ausnahme einer geringfügigen Bronchitis und einer lokalen leichten Hautinfektion an dem oberen Teil des Schnittes zeigte der postoperative Verlauf nichts Auffallendes. Die Patientin wurde mit einer unbedeutend granulierenden Wunde am 7. 5. 1932 entlassen.

Pathologisch-anatomische Untersuchung: Das aus der Bauchwand herausgeschnittene Präparat ist an der Hautfläche 10 cm lang, breiteste Stelle 4 cm. Die Dicke beträgt 7 cm. Die Oberfläche ist überzogen von unveränderter Haut, unter der eine $3^1/_2$ cm dicke Fettschicht liegt. Die Basis wird

von Muskel gebildet. Auf dem Schnitt, der durch die Mitte des Präparates und quer geführt ist, sieht man deutlich eine Narbe, die von der Haut durch alle Schichten der Bauchwand zieht. In Zusammenhang mit der Narbe sieht man ein exzentrisch gewachsenes Gebilde, das etwa mandelgroß und

b

a

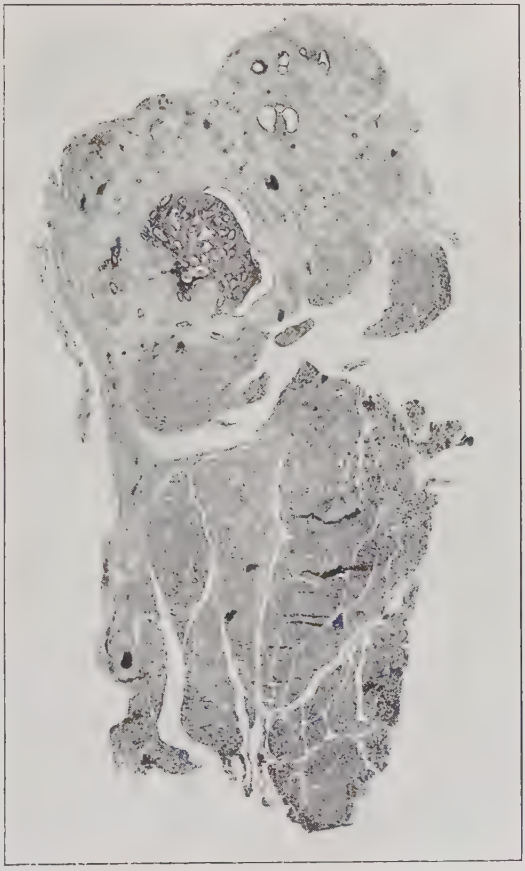

c

a = Narbe, b = Hautseite, c = Peritonealseite

unterhalb der Fascia gelegen ist. Es reicht bis ca. $1^1/_4$ cm oberhalb der tiefsten Stelle des Präparates. Der Rand des Tumors ist von der Umgebung nicht scharf abgesetzt. Die Schnittfläche des Tumors ist stellenweise bräunlich gefärbt und enthält einige makroskopisch eben noch sichtbare kleine Hohlräume. (s. Abbildung.)

Mikroskopische Untersuchung: Der ganze Tumor wurde von der Haut bis zur Basis stückweise histologisch bearbeitet. Die Stufenschnitte geben ein interessantes Bild. Zunächst ist, offenbar der alten Laparotomiewunde entsprechend, eine Narbe entwickelt, welche die Bauchwand durchsetzt. Die Narbe ist aus fibrillärem Bindegewebe aufgebaut. Außerdem finden sich aber an den meisten Stufen, entweder mitten in dem Narbengewebe oder zwischen der Muskulatur Drüsenschläuche, die von zellreichem Stroma umgeben sind. Die Drüsen sind von einem einschichtigen Cylinderepithel ausgekleidet, vielfach erscheinen sie erweitert und unregelmäßig ausgebuchtet. Sie sind von dicht zusammenstehenden spindelförmigen Zellen umgeben, die durch feine Reticulumfasern mit typischer Färbbarkeit nach Bielschowsky zusammenhängen. Auf diese Weise entstehen Bilder die ganz den Bildern entsprechen, wie man sie an der Uterusschleimhaut und zwar bei glandulärer Hyperplasie sieht. Um diese Schleimhautinseln herum sieht man vielfach im Bindegewebe haemosiderinbeladene Zellen. Stellenweise finden sich außerdem kleine Herde, die junge Kapillarsprossen enthalten und aus gewucherten Bindegewebszellen und Riesenzellen von Langhans'schem Typ zusammengesetzt sind. In den Riesenzellen sieht man krystallähnliche glänzende Gebilde eingeschlossen, Reste von Nahtmaterial (und zwar von Katgutnahtmaterial, das bei der ersten Operation — vor $2^1/_4$ Jahren — verwendet wurde!). Solche Herde finden sich in der bindegewebigen Narbe. Es handelt sich bei der kleinen Geschwulst um eine typische Endometriose im Bereich einer Laparotomienarbe. Die Riesenzellen halte ich für Granulome und zwar Fremdkörpergranulome. Nirgendwo konnten in der unmittelbaren und weiteren Umgebung des Tumors Drüsenwucherungen festgestellt werden, auch nicht nach dem Peritoneum zu, vielmehr waren die oben beschriebenen Drüsenwucherungen allseitig von Narbengewebe bezw. Muskulatur umgeben.

Der Tumor hatte in diesem Falle absolut keine Verbindung mit der Uterus- oder Tubenschleimhaut, auch nicht mit dem parietalen Peritoneum. Es ist daher in diesem Falle keine Rede von einer kontinuierlichen Wucherung der Mucosa, wie von Haselhorst und Otto behauptet wird. Die am leichtesten erklärliche Ursache für den Ursprung dieses Tumors scheint mir, besonders im Hinblick auf die positiven Ergebnisse der experimentellen Implantation bei Tieren, folgende zu sein: während der primären Operation mit Schwangerschaftsunterbrechung waren unbemerkt kleine Teile der basalen Schicht der Decidua in die Bauchwand eingepflanzt

worden, durch Finger, Instrumente oder Gazetupfer, und dort fingen sie, anstatt zu degenerieren und resorbiert zu werden, nach einer latenten Zeit an zu wachsen, drangen in das umgebende Gewebe ein und hatten sich schließlich zu dem gegenwärtigen Zustande entwickelt. Die Verpflanzung von Basalteilen war um so eher möglich, als die Ausschabung der Schleimhaut mit der Curette stattgefunden hatte. Die Gefahr dieser ungewollten mechanischen Implantation von Mucosa ist immer gegeben, so oft während der abdominalen Operation die Uterushöhle oder das Tubenlumen eröffnet wird. Um sich gegen diese Möglichkeit der Schleimhautimplantation zu schützen, muß man alles gut abdecken, die Bauchwunde, aber auch den Uterusschnitt, muß alles, was mit der Mucosa in Berührung kommt, sorgfältig abtupfen. Nur die Mucosa bezw. Decidua ist wichtig. Plazentarreste schaden nichts, denn durch diese entsteht sicherlich keine Endometriose. Diese Möglichkeit der mechanischen Implantation muß man besonders berücksichtigen, wenn während solcher Operationen die Uterushöhle curettiert wurde.

Die obere Schicht der Decidua kann auch an dem Aufbau des Tumors teilgenommen haben, allerdings wohl nur im Zusammenhang mit ihrer Basalschicht. In diesem Falle muß man annehmen, daß die Decidua nach der Implantation eine retrograde Entwicklung durchgemacht hat, genau so wie es der zurückgebliebene Teil der Decidua menstrualis macht, der nicht während der Periode ausgestoßen wurde. Ich halte es für sehr wohl möglich, daß die Decidua noch im 4. oder 5. Monat der Schwangerschaft die Fähigkeit besitzt, diese Veränderung durchzumachen, sich zurück zum normalen Endometrium des Intermenstruums zu bilden, und daß sie in diesem Falle an der Bildung des Tumors im Verein mit der Basalschicht teilgenommen hat.

Man kann sich auch eine Möglichkeit vorstellen, die zur Tumorbildung geführt hat, nämlich daß das Epithel des parietalen Peritoneums allmählich in die Narbe eingewachsen ist, und sich später in ein cylindrisches Epithel, gemäß der Theorie von R. Meyer (39), umgewandelt hat. Jedoch konnte in unserem Falle, weder makroskopisch noch mikroskopisch eine Verbindung mit dem parietalen Peritoneum gefunden werden, sodaß die Serosaepithel-Theorie in diesem Falle nicht den Ursprung des Tumors erklären kann.

Zusammenfassung: 1. Es wird über einen Fall von Endometriose in der Laparotomienarbe berichtet, der entstanden zu sein scheint als Resultat einer ungewollten Implantation von Endometrium in die Bauchwand während einer Schwan-

gerschaftsunterbrechung auf abdominalem Weg mit Tubensterilisation.

2. Es wird die Auffassung geäußert, daß grundsätzlich immer die Möglichkeit einer solchen Implantationsendometriose besteht, wenn bei Laparotomien die Uterushöhle oder das Tubenlumen eröffnet wird und es muß daher während jeder derartigen Operation besondere Sorgfalt angewendet werden, um die Verschleppung kleiner Teile des Endometriums ins Operationsgebiet zu verhüten.

Zum Schluß möchte ich nicht versäumen, Herrn Dr. Gräfenberg, Leiter der Gynaekologischen Abteilung des Städt. Krankenhauses Berlin-Britz, für die freundliche Ueberlassung des Falles zu danken.

Zu großem Dank verpflichtet bin ich Herrn Professor Dr. Pankow für die Arbeitsmöglichkeit an seiner Klinik und die Überlassung des Themas, sowie Herrn Oberarzt Priv.-Doz. Dr. Franken für die jederzeit liebenswürdige Unterstützung bei der Anfertigung der Arbeit und die Übernahme des Referates.

Lebenslauf

Ich, Bibek mohan Sengupta wurde am 1. 1. 1905 zu Chittagong (Provinz Bengal) in Indien geboren.

Bis zum Jahre 1921 besuchte ich die Collegiate School zu Chittagong, wo ich im gleichen Jahre an der Universität Calcutta die Matriculation Examination bestand. Dann studierte ich zwei Jahre in Chittagong College und bestand 1923 das Intermediate Sciences Examination der Universität Calcutta. Anschließend daran studierte ich 12 Semester an der Carmichael Medical College zu Calcutta. Im Jahre 1929 bestand ich an der Universität Calcutta das Bachaelor of Medicine.

Seit November 1931 arbeitete ich in Deutschland, und zwar sechs Monate am Pathologischen Institut der Universität Freiburg (Geh. Rat Aschoff) und vier Monate an der Gynaekologischen Abteilung des Städt. Krankenhauses zu Berlin-Britz (Dr. Gräfenberg).

Seit Oktober 1932 arbeite ich an der Universitäts-Frauenklinik Freiburg i. Br. (Professor Pankow).

Literatur

1. Aschoff: Monat. f. Geb. u. Gyn. 1899; 9; 25.
2. Sampson: Amer. Jour. of Obst. and Gyn. 1927; 14; 422.
3. R. Meyer: Ref. Handbuch von Halban-Seitz. 1928. vol. 4; 298.
4. Heim: Die Frage nach dem Ursprung der endometrioiden Heterotopien im geschlechtsreifen Weibe. Verlag von Karger, Berlin, 1929.
5. Lauche: Monat. f. Geb. u. Gyn. 1925; LXVIII; 119.
6. Sekiba: Arch. f. Gyn. 1924; 121; H 1; 36.
7. Cron und Gey: Amer. Jour. of Obst. and Gyn. 1927; 13; 645.
8. Caffier: Zent. f. Gyn. 1928; 1; 63.
9. Stilling: Ziegler's Beiträge. 1910; XLVII; 499.
10. Albrecht: Handbuch von Halban-Seitz. 1928; vol. 4; 295.
11. Allen und Bauer: Surg. Gyn. and Obst. 1928. 47; 329.
12. Fumagalli: Riv. di. pat. Sper. 6; 154; 1931. Ref. Arch. of Path. 1931; 12; 833.
13. Gleave: Jour. of Path. and Bact. 1930; 33; 675.
14. Hunter: Trans. North. of Eng. Obst. Soc. 1927. 25. Ref. Gleave.
15. Dahl Iverson: Lyon. Chir. 1929; 6; 26. Ref. Zent. f. Gyn. 1930; Nr. 44.
16. Jacobson: Arch. of Path. and Lab. Medicine. 1926; 1; 169.
17. Katz und Szenes: Zeitsch. f. Geb. u. Gyn. Bd. 90; 74.
18. Stanislaw Maczewsky: Quick Polska. 8; HI/3; 1929. Ref. Zent. f. Gyn. 1931; Nr. 10.
19. Neumann: Virchow's Archiv. 1929; 272; 265.
20. Schochet: Amer. Jour. of Obst. and Gyn. 1929; 17; 328.
21. Schwartz: Amer. Jour. of Obst. and Gyn. 1927; 13; 331.
22. Spirito: Arch. di. ost. e. gin. 1927; XIV; 1. Zit. nach Gleave.
23. K. Wolff: Frank. Zeitschr. f. Path. 1930; 40; 247.
24. Waclaw Zalesky: Ginek. Polska. 10; H 1/3; 1931. Ref. Zent. f. Gyn. 1932; Nr. 14.
25. R. Meyer: Handbuch der speziellen pathologischen Anatomie und Histologie von Henke-Lubarsch. 1930; vol. 7; Teil 1; 312.
26. Haselhorst und Otto: Zeitschr. f. Geb. u. Gyn. 1930; 98; 193.
27. Rosenstein: Monatsschr. f. Geb. u. Gyn. 1925; 70; 297.
28. Mestitz: Arch. f. Gyn. Bd. 130; 667.
29. Pratt: J. Michigan M. Soc. 1927; XXVI; 82. Zit. nach German.

30. Franqué: Zent. f. Gyn. 1916; Nr. 49; 953.
31. Nebesky: Wien. Med. Wochenschr. Nr. 30.
32. Williams: Amer. Jour. of Obst. and Gyn 1929; 17; 102.
33. Verse: Zent. f. allg. Path. u. path. Anat. 1928; 41; 484.
34. German: Surg. Gyn. and Obst. 1928; 47; 710.
35. Neuweiler: Schweiz. Med. Wochenschr. 1926; 22.
36. Palmer: Proc. of the Royal Soc. of Med. (4. 6. 1925.) Bd.18; 12., Soc. Gyn. a. Obstr. Zit. nach Frachtmann-Wien. Klin. Woch., 1928; S. 1712.
37. Prager: Zent. f. Gyn. 1932; Nr. 15.
38. R. Meyer: Handbuch von Veit und Stoeckel. 1930; Bd. 6; Teil 1; S. 495.
39. R. Meyer: Handbuch von Veit und Stoeckel. 1930; Bd. 6; Teil 1; S. 497.